

CRIPTOCOCOSIS: NO TODA MASA ES ONCOLÓGICA

Renato Ordoñez Palacios¹ Jorge Guzmán Rodríguez²

¹ MVZ, Posgrado Dermatología Clínica. Miembro SLDV. ² MVZ, MSc Ciencias Veterinarias del Trópico. Posgrado Dermatología Clínica. Miembro ACDV.

RESUMEN

La criptococosis en pequeños animales se considera poco frecuente en comparación con otras enfermedades fúngicas superficiales y subcutáneas. En perros y gatos, la principal puerta de entrada del hongo es por el tracto respiratorio, sin embargo, los gatos presentan más cuadros cutáneos, debido a la inoculación del agente y desarrollo de infección localizada, caracterizada por lesiones granulomatosas en la cavidad nasal, ya que los senos nasales de los gatos poseen una filtración más eficiente de pequeñas partículas. El presente caso invita a los médicos Veterinarios a realizar un muy buen examen físico y ayudas complementarias básicas como la citología, antes de realizar juicios a priori del diagnóstico médico que puedan costar la vida del paciente.

Palabras clave: Criptococosis, zoonosis, felinos, citología.

INTRODUCCIÓN

La criptococosis es causada por una levadura de la clase Blastomycetes, familia Cryptococcaceae, género *Cryptococcus*, siendo caracterizada por una infección oportunista, que lleva al acometimiento sistémico (Chiesa, 2016), es una micosis caracterizada por dos tipos principales de infecciones causadas por el *Cryptococcus neoformans* y *Cryptococcus gattii*, siendo la primera de mayor ocurrencia, *C. neoformans* tiene una distribución geográfica amplia, siendo aislado de excretas de palomas urbanas, de forma que la presencia de esas aves en los centros urbanos constituye un riesgo para la salud pública. Esta enfermedad puede infectar diversas especies, como perros, gatos y el hombre, pero no se caracteriza como una antropozoosis, de modo que el contacto con animales enfermos no es suficiente para transmitir la enfermedad al humano (Canavari *et al.*, 2017). Además, la

criptococosis puede ser fatal, principalmente en animales y personas inmunocomprometidos (Canavari *et al.*, 2017; Castellá *et al.*, 2008). Los factores más frecuentes que predisponen los gatos a las infecciones son el virus de la leucemia felina (FeLV) y el virus de inmunodeficiencia felina (VIF). Los gatos son de cinco a seis veces más propensos a ser afectados por la enfermedad que los perros, y tres veces más que caballos (Cardoso *et al.*, 2013). Puede presentarse en diferentes formas clínicas, incluida la forma nasal, siendo la más común en gatos. En algunos casos, una masa carnosa puede sobresalir de una o ambas fosas nasales. La ruta de infección más común es por el inhalación de levadura, afecta inicialmente el tracto respiratorio superior, especialmente la cavidad nasal, el síntoma más común es la rinitis y abundante secreción nasal, unilateral o bilateral, puede ocurrir deformidad de la cavidad nasal (Trivedi *et al.*, 2011).

PRESENTACIÓN DEL CASO CLÍNICO

Anamnesis: Se presenta a consulta “Universo”, un felino de raza Siamés, macho, de 1 año y 8 meses de edad, peso 4.3 Kg, come alimento comercial, vive en una bodega con otros gatos (Fig 1 y 2). Llega a consulta por presentar una masa en cabeza y nariz que lo han revisado en otros consultorios, le han comunicado que es un “tumor” y le han recomendado aplicar la eutanasia.

Examen Físico: Marcada inflamación subcutánea firme sobre el puente nasal y la frente, presenta secreción y estornudos, masa en fosas nasales de 3 cm x 3 cm por 3 cm, firme, no desplazable, no hemorrágica y dolorosa, que dificulta la entrada de aire, no se observa distrés respiratorio, linfonódulos regionales submandibulares muy reactivos (más de 5 cm), mucosas rosadas, TLLC 2 seg, temperatura: 39.3°C. Se toman muestras para hemograma, bioquímica completa, Inmunocromatografía de VIF VILEF, punción con aguja fina de la masa, para citología y estudio radiográfico de cabeza,

Resultados

En el hemograma se ha encontrado Leucocitosis ($22.45 \cdot 10^9/l$) por Neutrofilia ($16.46 \cdot 10^9/l$), en la bioquímica sanguínea se encontraron valores en rango, la

inmunocromatografía VIF y VILEF fue positiva. El estudio radiográfico rutinario de cabeza en la vista laterolateral, se observa inflamación de los tejidos blandos y lisis del hueso facial (Fig. 3 y 4).

Citología: Se toma por Punción de Aguja Fina (PAF) la muestra. Se tiñe con Diff Quick y lugol, observándose microscópicamente estructuras leveduriformes, ovales a redondeadas, presentando cápsula a su alrededor con presencia de infiltrado neutrofílico y discreto infiltrado histiocítico características del *Cryptococcus* (Fig. 5 y 6).

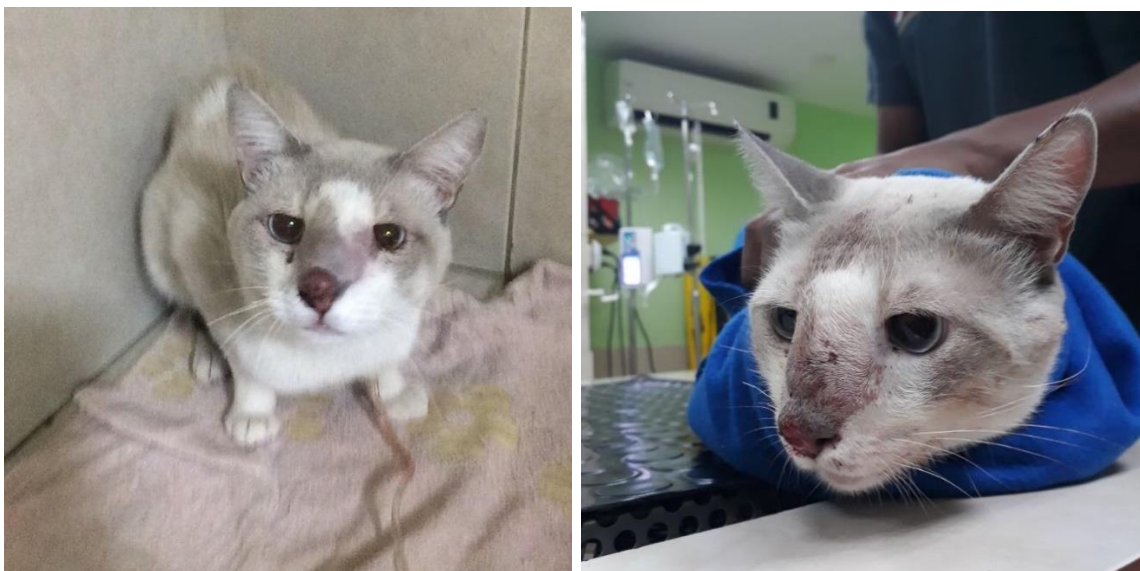

Figura 1 y 2. Felino con lesiones faciales.

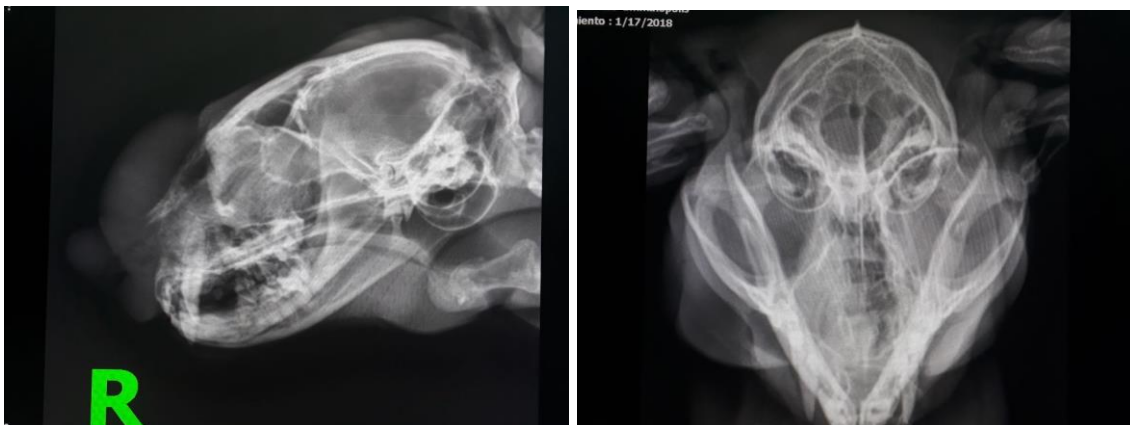

Figura 3 y 4. Se observa inflamación de los tejidos blandos y lisis del hueso facial.

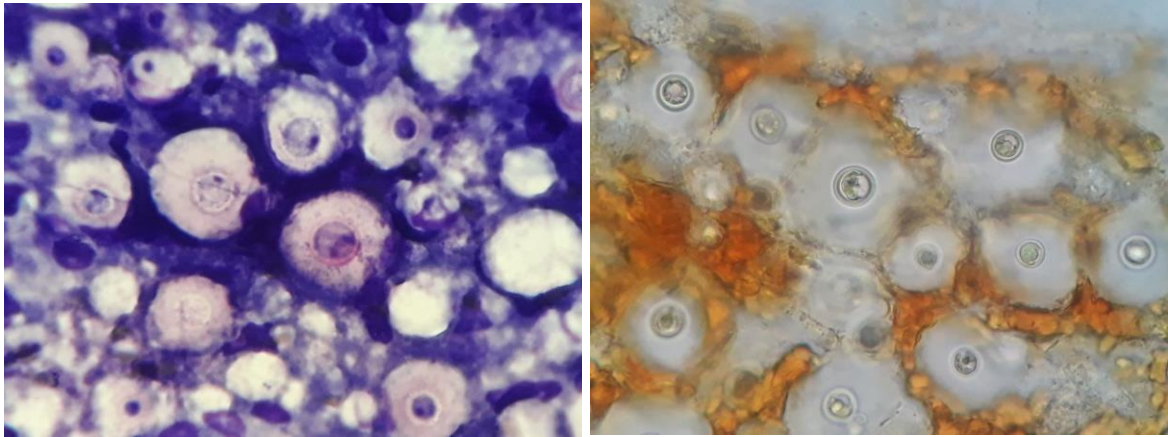


Figura 5 y 6. Citología por Punción de Aguja Fina (PAF) teñida con Diff Quick y lugol, observándose las formas características del *Cryptococcus*.

Tratamiento

- Se hospitaliza durante 40 días en el área de pacientes infecciosos.
- Se administra Itraconazol 100 mg/gato, junto con las comidas. El tratamiento continuó hasta que el gato mostró resolución de todos los signos clínicos y erradicación de los organismos viables de tejidos accesibles (evaluación citológica negativa)
- Ranitidina a dosis de 2 mg/kg cada 12 horas.
- Cambio de alimento a Super Premium, suplementación con ácidos Omega 3.



Figura 7. Fotografía del estado actual del paciente post tratamiento (3 meses)

DISCUSIÓN

La criptococosis en pequeños animales se considera poco frecuente en comparación con otras enfermedades fúngicas superficiales y subcutáneas. Los gatos presentan más cuadros cutáneos, debido a la inoculación del agente y desarrollo de infección localizada, caracterizada por lesiones granulomatosas en la cavidad nasal, llamadas popularmente como "nariz de payaso", ya que los senos nasales de los gatos poseen una filtración más eficiente de pequeñas partículas (Grace, 2009). La vía de infección más frecuente es la inhalatoria, afectando inicialmente las vías respiratorias altas, principalmente la cavidad nasal. En la mayoría de gatos (50-80%) la sintomatología más frecuente es la rinitis, con descarga nasal abundante unilateral o bilateral. Los síntomas suelen ser crónicos y en el 70% de los casos la cavidad nasal puede llegar a deformarse por la presencia de granulomas. También puede verse afectada la nasofaringe, produciendo estertores, disnea inspiratoria y tendencia a respirar con la boca abierta (Malik *et al.*, 2008; Grace, 2009) signos que tenía el paciente al momento de llegar a consulta.

La infección puede diseminarse al tejido subcutáneo paranasal. En un 20% de gatos, la infección se disemina a través del plato cribiforme desde el tracto respiratorio al sistema nervioso central. En estos casos aparecen síntomas neurológicos tales como depresión, ataxia e incoordinación. Papageorgiou *et al.*, (2016) reportan el caso de tres gatos en Francia. Tres gatos que presentan una criptococosis del sistema nervioso central en Francia, dos gatos presentaron signos clínicos atribuidos a enfermedad intracraneal y el tercero a mielopatía cervical. Diagnóstico por imagen (resonancia magnética o tomografía computarizada) reveló nódulos multifocales dentro del sistema nervioso central. La prueba de aglutinación criptocócica de látex en el líquido cefalorraquídeo fue positiva para los tres gatos, el primer gato fue tratado con éxito, aunque presentó una recaída y el tratamiento tuvo que mantenerse de forma permanente. El segundo gato fue sacrificado antes de que se alcanzara el diagnóstico, el tercero eutanasiado ante la baja respuesta del tratamiento. Incluso se pueden producir alteraciones oculares, siendo los signos más comunes la ceguera periférica y la retinitis. En casos más avanzados pueden aparecer lesiones cutáneas (40-50%), que suelen afectar a la cara, cabeza y cuello, siendo estas lesiones secundarias a una infección del plano nasal. Si se produce una diseminación vía hematogena, es frecuente la aparición de lesiones cutáneas

multifocales y el aumento de uno o varios ganglios linfáticos periféricos, no suele aparecer sintomatología del tracto respiratorio inferior ni fiebre (Malik *et al.*, 2008). Pimenta *et al.*, (2015) reportaron en primer caso de blefaritis felina debido a *C. neoformans* sin signos nasales, en un gato de 2 años en Portugal.

La enfermedad puede ocurrir en diversas especies, es influenciada por enfermedades inmunosupresoras concomitantes, como las causadas por los virus de la inmunodeficiencia felina (FIV) y leucemia felina (FeLV) como este caso positivo para los dos, así como malnutrición o corticoterapia (Canavari *et al.*, 2017), pero algunos autores indican que la prevalencia de infecciones por FIV/FeLV en gatos con criptococosis es similar a la de la población felina general (Malik *et al.*, 2008). Si bien no está claro el papel de estas enfermedades en la criptococosis, sí pueden influir en la severidad y el pronóstico de la misma. Los gatos con FeLV o FIV suelen tener una afectación más generalizada y frecuentemente desarrollan sintomatología neurológica y ocular (Malik *et al.*, 2008).

No se ha descrito ninguna predisposición de edad, sexo o raza, aunque en algunos estudios se apunta que esta enfermedad es más frecuente en gatos machos de dos a tres años de edad y de raza siamesa (Sanchini, 2017), raza del paciente en mención.

El examen citológico es una prueba rápida, y en el 60-75% de los casos permite un diagnóstico fiable. Un resultado negativo en la citología no elimina la posibilidad de criptococosis. En este caso se realizó Punción de Aguja Fina (PAF) la muestra se tiñe con Diff Quick y lugol, observándose las formas características del *Cryptococcus* muy llamativas (Castellá, 2008). Se deben realizar tinciones especiales y realizar un examen cuidadoso, así como otras pruebas auxiliares (PCR, inmunohistoquímica, cultivo de hongos o pruebas de antígeno) cuando se encuentre una dermatitis piogranulomatosa y eosinofílica sin una causa identificable (Myers *et al.*, 2017).

En este caso el gato fue tratado con itraconazol, el cual tiene una ventaja sobre los otros fármacos antimicóticos probados, es menos tóxico y causar menos efectos secundarios, tiene la mejor relación costo-beneficio en comparación con ellos (O'Brien *et al.*, 2006), actualmente el fármaco de elección para el tratamiento de la mayoría de los casos de criptococosis en gatos. Resulta más eficaz que el

Ketoconazol y tiene por lo general menos efectos secundarios, un mayor índice terapéutico y un único suministro diario (Nascimento *et al.*, 2014).

En los gatos y perros sin sintomatología nerviosa, se emplean habitualmente los azoles para el tratamiento de la criptococosis. El ketoconazol es el antifúngico más barato, pero las dosis que son efectivas in vivo provocan efectos secundarios como inapetencia y vómitos, especialmente en gatos (Evans *et al.*, 2017). Se considera que en gatos con FeLV el tratamiento es paliativo, mientras que los gatos con FIV suelen recuperarse, aunque necesitan tratamientos más prolongados (Medleau *et al.*, 1995).

CONCLUSIÓN

Es de gran importancia el uso de ayudas paraclínicas en la resolución de estos casos, ejemplo de ello es el examen citológico, prueba rápida que puede alcanzar 60-75% de diagnóstico fiable para Criptococosis. Como la puerta de entrada de la enfermedad es la vía respiratoria, es imperante llegar a un diagnóstico rápido, ya que cuando es crónica en el 70% de los casos la cavidad nasal se deformará por la presencia de granulomas, llegando a ser fatal.

REFERENCIAS BIBLIOGRÁFICAS

- Canavari, I., Vargas, G., Tinucci-Costa, M., Camplesi, A. 2017. Criptococose: revisão de literatura REDVET. Revista Electrónica de Veterinaria. 18 (9): 1-5
- Cardoso, P., Baroni, F., Silva, E., Nascimento, D., Martins, M., Szezs, W., Paula, C. 2013. Feline nasal granuloma due to *Cryptococcus gattii* type VGII. Mycopathologia. 176(3-4):303-7.
- Castellá, G., Abarca, M., & Cabañes, F. Criptococosis y animales de compañía. 2008. Rev Iberoam Micol; 25: S19-S24
- Castellá, G., Abarca, M., & Cabañes, F. 2008. Criptococosis y animales de compañía. Revista Iberoamericana de Micología. 25: S19-S24 En: Santos, Sousa Santos, Coutinho, Cardoso, Delfino, Alves de Farias. 2017. Criptococose cutânea em um canino: Relato de caso. Pubvet 11 (2):187-190 [HTTP://DX.DOI.ORG/10.22256/PUBVET.V11N2.187-190](http://dx.doi.org/10.22256/pubvet.v11n2.187-190)

- Chiesa S. Criptococose. In: LARSSON & LUCAS. 2016. Tratado de Medicina Externa. 1. ed. São Paulo: 16: 281-312.
- Evans, K., Jones, A., Moore. 2017. Atypical Morphology and Disparate Speciation in a Case of Feline Cryptococcosis. *Mycopathologia*. DOI 10.1007/s11046-017-0183-z
- Grace SF. Criptococose. En: Norsworthy, G., Crystal, M., Grace. S., Tilley, L. 2009. O Paciente Felino. 3. ed. São Paulo: Roca, 26:56-59.
- Medleau, L., Jacobs, G., Marks, M. 1995. Itraconazole for the treatment of cryptococcosis in cats. *J Vet Int Med*; 9: 39-42.
- Myers, A., Meason-Smith, C., Mansell, J., Krockenberger, M., Peters-Kennedy, J., Ross, P., Rodrigues, Hoffmann, A. 2017. Atypical cutaneous cryptococcosis in four cats in the USA. *Vet Dermatol*. 28(4):405-e97.
- Nascimento, Nadaletto, Martinez and von Zeska. 2014. Primary cutaneous cryptococcosis in an immunocompetent patient due to *Cryptococcus gattii* molecular type VGI in Brazil: a case report and review of literature. *Mycoses*. Blackwell Verlag GmbH. doi:10.1111/myc.12176
- O'Brien, C., Krockenberger, M., Martin, P., Wigney, D., Malik, R. 2006. Long-term outcome of therapy for 59 cats and 11 dogs with cryptococcosis. *Aust Vet J*. 84:384–92.
- Oliveira, I. A. 2005. Pesquisa de criptococose em cães atendidos no Hospital de clínicas veterinárias da UFRGS, Porto Alegre, Brasil. Departamento de Veterinária. Universidade Federal do Rio Grande do Sul, Porto Alegre.
- Papageorgiou, S., Ruel, Y., Jégou, J., Gnirs, K. 2016. Central nervous system cryptococcosis in 3 cats in France. *Revue Méd. Vét.* 167;(9-10), 283-288.
- Pimenta, P, Alves-Pimenta, S., Barros, J. 2015. Blepharitis due to *Cryptococcus neoformans* in a cat from northern Portugal. *JFMS*. 1(2): 1-4.
- Sanchini, Reading, Williams, Archer. 2017. Unusual clinical presentation of cryptococcosis in an immunocompetent cat. *Veterinary Record Case Reports. Companion or pet animals*. 1-5. doi: 10.1136/vetreccr-2017-000524
- Trivedi, S., Malik, R., Meyrer, W., Sykes. J. 2011. Feline cryptococcosis: impact of current research on clinical management. *J Feline Med Surg*. 13:163–72.